- Copyright - Il Pensiero Scientifico Editore downloaded by IP 18.116.90.141 Sat, 27 Apr 2024, 11:06:46

Recenti Prog Med 2016; 107: 444-449

Il valore aggiunto della SPECT/CT rispetto all'imaging planare nel migliorare la ricerca del linfonodo sentinella in pazienti con carcinoma mammario

VINCENZO FRUSCIANTE[1], ARTOR NICCOLI ASABELLA[2], GAETANO CASTRIOTTA[1], MICHELE GUERRA[1], ROBERTO MURGO[3], LUIGI CIUFFREDA[3], VALENTINA LAVELLI[2], CRISTINA FERRARI[2], GIUSEPPE RUBINI[2]

[1]UO Medicina Nucleare, IRCCS, Casa Sollievo della Sofferenza, S. Giovanni Rotondo, Foggia; [2]UO Medicina Nucleare, Dipartimento Interdisciplinare di Medicina, Università di Bari "Aldo Moro"; [3]UO Chirurgia Senologica, IRCCS, Casa Sollievo della Sofferenza, S. Giovanni Rotondo, Foggia.

Pervenuto il 20 maggio 2016. Accettato dopo revisione il 4 luglio 2016.

Riassunto. Obiettivo dello studio è stato valutare il contributo diagnostico della linfoscintigrafia ibrida SPECT/CT rispetto alla tecnica planare per la corretta identificazione del linfonodo sentinella (LS) in pazienti con carcinoma mammario (CM). **Materiali e metodi.** 73 linfoscintigrafie planari e SPECT/CT sono state eseguite in 70 pazienti consecutivi con CM (70 donne, età media 55,7±12,0 anni, range 26-84) per la ricerca pre-chirurgica del LS. Il coefficiente K di Cohen è stato utilizzato per valutare la concordanza tra le due tecniche linfoscintigrafiche; la capacità diagnostica è stata valutata mediante il test t-Student per dati appaiati. **Risultati.** In 54/73 (73,9%) linfoscintigrafie, i LLSS sono stati rilevati sia nelle immagini planari sia nella SPECT/CT. Nei 19/73 (26,1%) casi di discordanza, la tecnica planare ha mostrato un maggior numero di LLSS in 4/19 linfoscintigrafie, mentre la SPECT/CT in 15/19. La chirurgia radioguidata ha confermato i risultati della SPECT/CT. La concordanza tra le due tecniche è risultata bassa (K=-0,095). Complessivamente la SPECT/CT ha rilevato 13 LLSS in più rispetto all'imaging planare (p=0,07). Inoltre, in 17/73 (23,2%) linfoscintigrafie, la SPECT/CT ha definito l'esatta localizzazione anatomica dei LLSS, risultata equivoca alle immagini planari. **Conclusioni.** La SPECT/CT dimostra un valore aggiunto rispetto alle immagini planari, fornendo ulteriori informazioni per la corretta pianificazione dell'intervento chirurgico. La SPECT/CT è utile specialmente in pazienti con l'imaging planare negativo, inconcludente o dubbio.

Parole chiave. Carcinoma, linfonodo sentinella, linfoscintigrafia, mammella, SPECT/CT.

Added value of SPECT/CT over planar imaging in improving sentinel node detection in breast cancer patients.

Summary. The aim of the study was to assess the diagnostic contribution of hybrid SPECT/CT lymphoscintigraphy compared to planar imaging for the correct identification of sentinel lymph nodes (SLN) in breast cancer (BC) patients. **Materials and methods.** 73 planar and SPECT/CT lymphoscintigraphies were performed in 70 consecutive patients with BC (70 women, mean age 55.7±12.0 years, range 26-84) for pre-surgical SLNs research. Cohen'K was performed to evaluate the agreement between both techniques; their diagnostic capability was evaluated by the Student's t-test for paired data. **Results.** In 54/73 (73.9%) lymphoscintigraphies, SLNs were detected both on planar and SPECT/CT images. In 19/73 (26.1%) discordant cases, planar technique showed a higher number of SLNs in 4/19 lymphoscintigraphies, while SPECT/CT in 15/19. Radio-guided surgery confirmed SPECT/CT findings. Concordance between the two techniques was poor (K=-0.095). Overall, SPECT/CT detected 13 SLNs more than planar imaging (p=0.07). Furthermore, in 17/73 (23.2%) lymphoscintigraphies, SPECT/CT defined the exact SLNs anatomical localization, equivocal on planar images. **Conclusions.** SPECT/CT demonstrated added value over planar imaging, providing more information for the best surgical approach. It is useful especially in patients with negative or doubt planar imaging.

Key words. Breast, cancer, lymphoscintigraphy, sentinel lymph node, SPECT/CT.

Introduzione

Il carcinoma della mammella (CM) rappresenta ancora oggi la neoplasia più diffusa tra le donne di tutto il mondo, con una stima di 1.670.000 nuovi casi nel 2012, e la seconda causa di morte per cancro nei Paesi più sviluppati dopo il tumore del polmone[1].

Dopo la diagnosi precoce, una corretta stadiazione del paziente è fondamentale per la scelta del trattamento ottimale con implicazioni sulla prognosi. In particolare, il coinvolgimento linfonodale rappresenta il più importante fattore prognostico nel CM invasivo e uno dei principali criteri di decisione per la terapia adiuvante[2,3].

La biopsia del linfonodo sentinella (BLS) è il metodo più accurato e affidabile per la stadiazione linfonodale, grazie alla capacità di rivelare anche la malattia micro-metastatica, tanto da essere stata introdotta di routine nella valutazione dei pazienti con CM unifocale[4]. Studi osservazionali hanno dimostrato che lo stato del LS predice con elevata accuratezza quello degli altri linfonodi[5,6].

La linfoscintigrafia per la ricerca del LS è una tecnica essenziale e ormai consolidata nel management chirurgico di questi pazienti[7]. Basandosi

- Copyright - Il Pensiero Scientifico Editore downloaded by IP 18.116.90.141 Sat, 27 Apr 2024, 11:06:46

sul presupposto che il LS – il primo linfonodo di drenaggio dalla sede del tumore primitivo – è presumibilmente il primo a essere interessato dalla disseminazione metastatica, la sua localizzazione, asportazione ed esame istopatologico consentono il rilevamento di metastasi e micro-metastasi occulte risparmiando ai pazienti una sistematica linfoadenectomia regionale quando il linfonodo è negativo[8,9].

La linfoscintigrafia planare è una tecnica molto accurata nel visualizzare i LLSS nella maggior parte dei pazienti con CM, raggiungendo un tasso di rilevamento chirurgico del 95-99%. Tuttavia, la sua interpretazione può essere inficiata dall'assenza di punti di riferimento anatomici e dalla scarsa risoluzione. In alcuni pazienti, può essere difficile determinare la localizzazione esatta del LS, specie se profondo o a causa di un modello di drenaggio che è di difficile interpretazione. Inoltre, in una piccola minoranza, può non essere individuato alcun LS, per esempio in pazienti obesi o per LLSS troppo vicini al sito d'iniezione[9-12].

Grazie alla migliore risoluzione e contrasto, la Single Photon Emission Tomography (SPECT), soprattutto se abbinata a una tomografia computerizzata (computed tomography - CT), è in grado di superare la maggior parte di questi limiti[9,13]. La SPECT/CT è una tecnica ibrida, introdotta con successo da alcuni anni promettendo un contributo importante in diverse neoplasie. Essa si basa sull'integrazione di immagini tomografiche medico-nucleari con i dati anatomici della CT, acquisendo simultaneamente informazioni funzionali e morfologiche.

Applicata alla linfoscintigrafia, essa fornisce una più precisa localizzazione dei LLSS radioattivi rispetto all'imaging planare, potendo disporre di dettagli anatomici e riferimenti topografici[14-19].

L'obiettivo del nostro studio è stato valutare il contributo diagnostico dell'imaging ibrido SPECT/CT rispetto alla tecnica planare, per la corretta identificazione del LS in pazienti con carcinoma mammario.

Materiali e metodi

Pazienti

73 linfoscintigrafie per la ricerca pre-operatoria del LS sono state eseguite in 70 pazienti consecutivi (70 donne, età media 55,7±12,0 anni, range 26-84) con diagnosi di carcinoma della mammella (67/70 monolaterale e 3/70 bilaterale). L'evidenza clinica o ecografica di coinvolgimento linfonodale metastatico è stata considerata criterio di esclusione.

L'esame linfoscintigrafico è stato effettuato con tecnica planare, seguita immediatamente dall'acquisizione SPECT/CT senza la necessità di una seconda iniezione del radiofarmaco.

Per tutti i pazienti è stato raccolto il consenso informato secondo la dichiarazione di Helsinki.

Tecnica linfoscintigrafica pre-operatoria

Una dose di 37 MBq di nanocolloidi di albumina umana marcati con 99mTc (Nanocoll®, GE Healthcare, dimensione delle particelle colloidali 80 nm), in un volume medio di 0,2 ml, è stato somministrato per via intradermica in quattro punti intorno al tumore (nel caso di tumori palpabili) o in sede periareolare (se il tumore non era palpabile) in ogni paziente.

La linfoscintigrafia planare è stata eseguita 10 minuti dopo l'iniezione del radiofarmaco e continuata per almeno 5 minuti o fino a quando non è stata ottenuta una chiara evidenza del LS. Le immagini statiche in proiezione anteriore, posteriore, obliqua e laterale sono state acquisite con una γ-camera a doppia testata (Asse 2 - Marconi, Cleveland, Ohio 44143, USA) con i seguenti parametri: matrice di 128 × 128, collimatori low-energy high-resolution (LEHR), 5 min per view.

L'acquisizione SPECT/CT è stata eseguita utilizzando un sistema ibrido (Symbia T16 - Siemens, Erlangen, Germania) con i seguenti parametri: SPECT (matrice 128 × 128, collimatori Lehr, step di 6°, 25 secondi per step, 180° di rotazione), low dose CT (130 kV, 17 mA, kernel B60s, sezioni di 5 mm). Per la ricostruzione delle immagini SPECT è stata utilizzata la ricostruzione iterativa OSEM 3D. I dati SPECT sono stati corretti per l'attenuazione e lo scatter, e fusi con i dati CT utilizzando il software package Syngo Siemens; la dimensione dei pixel delle immagini ricostruite era di 5 mm.

Analisi delle immagini

L'analisi delle immagini, sia planari sia SPECT/CT coregistrate, è stata eseguita in cieco da due specialisti di medicina nucleare con 7 e 10 anni di esperienza.

Le immagini SPECT/CT sono state considerate clinicamente rilevanti se hanno permesso l'identificazione di LLSS non evidenziati con la tecnica planare, se hanno chiarito la presenza di LLSS equivoci sulle immagini planari e/o se hanno localizzato LLSS in sedi addizionali o differenti rispetto a quelle suggerite dalle immagini planari.

L'interpretazione delle immagini SPECT/CT è stata condivisa con il chirurgo per valutare le informazioni aggiuntive della SPECT/CT: l'evidenza di un maggior numero di LLSS, la corretta localizzazione dei linfonodi in sede intramammaria, interpettorale, di II o III livello, è stata considerata rilevante per la pianificazione chirurgica.

Il coefficiente K di Cohen è stato utilizzato per valutare la concordanza tra le due tecniche linfoscintigrafiche. La capacità diagnostica di entrambe le metodiche è stata confrontata con il test t-Student per dati appaiati. I valori sono stati considerati significativi per $p<0,05$.

Tecnica linfoscintigrafica intraoperatoria

I LLSS sono stati rilevati durante l'intervento con una sonda chirurgica (Neoprobe; Johnson & Johnson Medical, Amburgo, Germania) e sono stati asportati ed

- Copyright - Il Pensiero Scientifico Editore downloaded by IP 18.116.90.141 Sat, 27 Apr 2024, 11:06:46

esaminati con il metodo molecolare One Step Nucleic Acid Amplification (OSNA) per rilevare i livelli di espressione di mRNA della CK19, normalmente assente nel tessuto linfonodale sano. I reperti patologici OSNA sono stati classificati come negativo, positivo per micro-metastasi e positivo per macro-metastasi.

Risultati

I risultati della linfoscintigrafia planare, SPECT/CT e dell'OSNA sono riportati in tabella 1.

In 54/73 linfoscintigrafie (73,9%) la tecnica planare e la SPECT/CT sono risultate concordanti nella ricerca del LS. In 19/73 (26,1%) le due metodiche sono risultate discordanti: l'imaging planare ha rilevato un numero maggiore di LLSS in 4/19 linfoscintigrafie mentre la SPECT/CT nelle restanti 15/19. La concordanza tra le due tecniche è risultata bassa (K=-0,095; 95%IC: da -0,172 a -0,017). Nelle figura 1 è riportato un esempio di discordanza tra le due tecniche linfoscintigrafiche. In tutti i casi discordanti, la rilevazione radioguidata intraoperatoria ha confermato il risultato della SPECT/CT.

La linfoscintigrafia planare ha identificato 83 LLSS, con una media di 1,14±0,54 (range 0-4 linfonodi). La SPECT/CT ha identificato 96 LLSS con una media di 1,32±0,66 (range 0-4 linfonodi). Nelle 54/73 linfoscintigrafie concordanti, le due metodiche hanno identificato un totale di 64 LLSS ciascuna; mentre nelle 19/73 linfoscintigrafie discordanti, la SPECT/CT ha dimostrato 13 LLSS in più rispetto all'imaging planare (32 vs 19 LLSS). Il numero dei LLSS evidenziati alla SPECT/CT è stato significativamente più alto rispetto a quelli evidenziati alla linfoscintigrafia planare (p=0,07).

La SPECT/CT ha mostrato con maggiore precisione la localizzazione anatomica dei LLSS, equivoca alle immagini planari: in 5 linfoscintigrafie il LS era localizzato al II livello e in 1 linfoscintigrafia il LS era in sede intramammaria.

Il metodo OSNA ha evidenziato 21 LLSS positivi (9/21 micro-metastasi, 12/21 macro-metastasi), mentre è risultato negativo in 50 LLSS; 5/21 LLSS positivi (23,8%) sono stati riscontrati esclusivamente con la SPECT/CT.

Tabella 1. Caratteristiche dei pazienti.

N. totale pz/linfoscintigrafie	70/73
LLSS visualizzati con linfoscintigrafia	
Planare	83
SPECT/CT	96
OSNA	
Negativo	50
Positivo per micro-metastasi	9
Positivo per macro-metastasi	12
LS non trovato	2
LLSS alla SPECT/CT	
I livello	90
II livello	5
Intramammari	1

Discussione

La linfoscintigrafia planare per la ricerca del LS è una tecnica robusta in grado di fornire una guida per il chirurgo, tracciando la via linfatica diretta dal sito

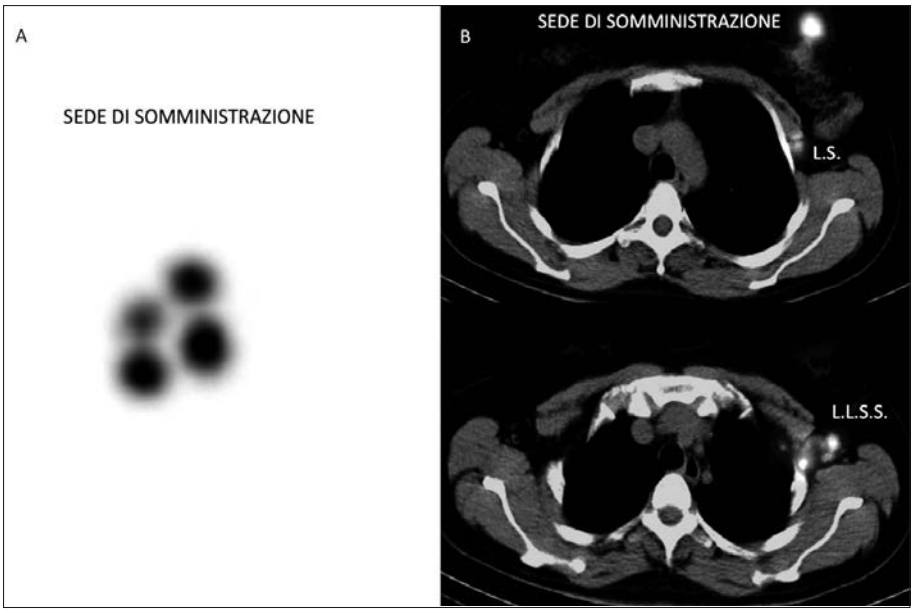

Figura 1. (A) Linfoscintigrafia planare, rilevazione latero-laterale: non evidente alcun drenaggio a partire dalla sede di somministrazione (4 iniezioni intradermiche periareolari).
(B) Linfoscintigrafia SPECT/CT, sezioni transassiali: si evidenziano, oltre alla sede di somministrazione, 1 linfonodo posteriore al muscolo piccolo pettorale (II livello) e 2 linfonodi del cavo ascellare (I livello).

- Copyright - Il Pensiero Scientifico Editore downloaded by IP 18.116.90.141 Sat, 27 Apr 2024, 11:06:46

del tumore al LS. La sua validità è ormai consolidata, tanto che oggi lo studio con colloidi radiomarcati è applicabile non solo ai tumori con modelli di drenaggio linfatico superficiale come il CM e al melanoma, ma anche al cancro del pene, della vulva e in organi profondi, come neoplasie del colon-retto, stomaco, utero, prostata e del distretto testa-collo, anche se con importanti limiti per la somministrazione del radiofarmaco[7].

Nei pazienti con CM, lo stato istologico del LS è considerato indicatore rappresentativo dell'intera stazione linfonodale e il più forte fattore predittivo di recidiva e sopravvivenza[3]. La sua individuazione, escissione ed esame istopatologico permettono una stadiazione linfonodale accurata, affidabile anche nell'identificare la malattia micro-metastatica, con un approccio poco invasivo e privo di complicanze. Essa consente di evitare, dove non vi sia chiaramente alcun coinvolgimento metastatico, la dissezione radicale linfonodale regionale, che è causa di possibili complicanze quali sieroma, ematoma, linfedema e parestesie[20].

L'uso della linfoscintigrafia per l'identificazione del LS riduce la morbilità della chirurgia senza compromettere l'identificazione di pazienti ad alto rischio che necessitano invece di trattamento adiuvante. Tuttavia, al fine di ottenere risultati ottimali, è necessaria una corretta e accurata visualizzazione del LS.

In quest'ottica l'imaging ibrido che combina la SPECT con la CT ha dimostrato di possedere un valore aggiunto rispetto alla tecnica planare convenzionale nel CM: la migliore definizione anatomica e la migliore risoluzione che caratterizzano le immagini SPECT/CT superano i limiti dell'imaging planare[6].

La SPECT/CT è più sensibile per la ricerca del LS soprattutto in caso di imaging planare inconcludente o negativo; consente di evidenziare l'interessamento di linfonodi supplementari rispetto a quelli riscontrati con la sola linfoscintigrafia planare; contribuisce a ridurre il numero di falsi positivi; permette, grazie alle immagini di fusione, di descrivere chiaramente l'esatta localizzazione anatomica del LS rispetto alle strutture vicine[11,21].

La letteratura riporta che il tasso di rilevamento del LS mediante linfoscintigrafia planare pre-operatoria in pazienti con CM varia dal 66% al 95% in base alla popolazione indagata, ad alcuni dettagli tecnici e all'esperienza del personale medico-nucleare[22,23].

Alcuni studi hanno dimostrato che la SPECT/CT determina un miglioramento nella visualizzazione dei LLSS fino al 17% e una percentuale di LLSS individuati soltanto dalla SPECT/CT del 14%[24-26].

Nel nostro studio, sia l'imaging planare sia la SPECT/CT hanno rilevato uno o più LLSS nella maggior parte dei pazienti (68/70, 97,1%). Risultati discordanti si sono verificati nel 26,1% delle linfoscintigrafie: in una significativa percentuale di esami linfoscintigrafici (15/73, 20,5%) la SPECT/CT ha messo in evidenza un numero maggiore di LLSS rispetto all'imaging planare e in 2 di essi la linfoscintigrafia planare era completamente negativa. La bassa concordanza riscontrata (K=-0,095) sottolinea che la capacità diagnostica delle due tecniche non è sovrapponibile. Considerando il maggior numero di LLSS (in totale 13) rilevati con la SPECT/CT, i nostri risultati hanno mostrato una differenza statisticamente significativa nella rilevazione LLSS tra linfoscintigrafia planare e SPECT/CT (p=0,07).

Come sottolineato da Beitsch et al.[27], il cosiddetto "shine through effect", che si può verificare quando si utilizza un sito di iniezione peritumorale specialmente nei pazienti con neoplasie del quadrante superoesterno, può rendere difficile l'individuazione del LS. Infatti 4 dei 13 linfonodi evidenziati alla SPECT/CT, ma non visualizzati all'imaging planare, erano nascosti dallo scatter dovuto alla vicinanza del sito di iniezione peritumorale. Nella nostra esperienza, l'impiego in questi pazienti della SPECT/CT è stato di grande ausilio perché ha permesso di distinguere il LS dal sito d'iniezione attraverso una buona separazione tra conteggi riguardanti la sede d'iniezione del tracciante e quelli del LS vicino.

In 2 pazienti non è stato rilevato alcun LS alla SPECT/CT, a differenza dell'imaging planare che è risultato positivo. L'intervento chirurgico ha confermato i dati SPECT/CT e il reperto della linfoscintigrafia planare è stato considerato come un falso positivo sottolineando, come riportato in letteratura, che la SPECT/CT chiarisce l'interpretazione dei falsi positivi dovuti all'accumulo del radiofarmaco nei vasi linfatici o in caso di contaminazione cutanea[3].

Inoltre la SPECT/CT ha migliorato la localizzazione dei LLSS in una significativa percentuale di linfoscintigrafie (17/73, 23,2%) ed è stata giudicata di rilievo per la pianificazione chirurgica specie per le informazioni riguardanti il drenaggio di LLSS di II livello o a localizzazione intramammaria (8,2% dei casi). Secondo quanto affermato da alcuni autori, le informazioni aggiuntive fornite dalla SPECT/CT risultano rilevanti soprattutto per LLSS localizzati al di fuori della regione ascellare[3].

Il presente studio conferma l'importanza della SPECT/CT per l'approccio chirurgico: nella nostra esperienza l'uso della SPECT/CT ha consentito al chirurgo una più facile identificazione del LS, riducendo il tempo operatorio, la perdita di sangue e la morbilità legata all'intervento con la possibilità di effettuare un trattamento meno invasivo[21,28].

Nonostante gli evidenti vantaggi dimostrati, alcuni autori hanno concluso che la SPECT/CT ha un ruolo limitato nella ricerca del LS, poiché questa tecnica sembra presentare sensibilità simile a quella planare nella maggior parte dei pazienti; inoltre, la SPECT/CT comporta costi aggiuntivi, più tempo per l'acquisizione e l'esposizione a una dose ulteriore di radiazioni[29].

Tuttavia, con i dispositivi SPECT/CT che utilizzano CT low-dose, rispetto alla sola tecnica scintigrafica planare, viene addizionata una dose minima di radiazioni, variabile da 1,3 mGy a 5 mGy.[30]

Inoltre, è interessante notare che, nella nostra casistica, 5/21 (23,8%) LLSS positivi all'OSNA per mi-

- Copyright - Il Pensiero Scientifico Editore downloaded by IP 18.116.90.141 Sat, 27 Apr 2024, 11:06:46

cro- o macro-metastasi sono stati riscontrati esclusivamente con la SPECT/CT e quindi sarebbero stati omessi in caso di esclusiva esecuzione della linfoscintigrafia planare.

Conclusioni

Concludiamo che la SPECT/CT presenta un valore aggiunto rispetto alle immagini planari, fornendo ulteriori e utili informazioni per la corretta pianificazione dell'intervento chirurgico. La nostra esperienza suggerisce l'utilizzo della SPECT/CT in aggiunta alla linfoscintigrafia planare, quando possibile, specialmente in pazienti con l'imaging planare negativo, inconcludente o dubbio per drenaggio linfatico inaspettato o ridotto.

Take home messages

- Il coinvolgimento linfonodale rappresenta il più importante fattore prognostico nel carcinoma mammario invasivo.
- In alcuni pazienti, usando la sola linfoscintigrafia planare, può essere difficile determinare la localizzazione esatta del LS o, in una piccola minoranza, può non essere individuato alcun LS.
- La linfoscintigrafia SPECT/CT fornisce una più precisa localizzazione dei LLSS rispetto all'imaging planare, potendo disporre di dettagli anatomici e di riferimenti topografici.
- La SPECT/CT, rispetto all'imaging planare, identifica un maggior numero di LLSS aumentando la probabilità di individuare una disseminazione linfonodale metastatica.
- La SPECT/CT presenta un valore aggiunto rispetto alle immagini planari per la corretta pianificazione dell'intervento chirurgico.

Conflitto di interessi: gli autori dichiarano l'assenza di conflitto di interessi.

Bibliografia

1. Ferlay J, Soerjomataram I, Dikshit R, et al. Cancer incidence and mortality worldwide: sources, methods and major patterns in GLOBOCAN 2012. Int J Cancer 2015; 136: E359-E386.
2. Verheuvel NC, Ooms HW, Tjan-Heijnen VC, et al. Predictors for extensive nodal involvement in breast cancer patients with axillary lymph node metastases. Breast 2016; 27: 175-81.
3. Kraft O, Havel M. Sentinel lymph nodes and planar scintigraphy and SPECT/CT in various types of tumours. Estimation of some factors influencing detection success. Nucl Med Rev 2013; 16: 17-25.
4. Brouwer OR, Vermeeren L, van der Ploeg IM, et al. Lymphoscintigraphy and SPECT/CT in multicentric and multifocal breast cancer: does each tumour have a separate drainage pattern? Results of a Dutch multicentre study (MULTISENT). J Nucl Med Mol Imaging 2012; 39: 1137-43.
5. Veronesi U, Paganelli G, Galimberti V, et al. Sentinel node biopsy can avoid axillary dissection in breast cancer patients with clinically negative lymph nodes. Lancet 1997; 349: 1864-7.
6. Bennie G, Vorster M, Buscombe J, et al. The added value of a single-photon emission computed tomography: computed tomography in sentinel lymph node mapping in patients with breast cancer and malignant melanoma. World J Nucl Med 2015; 14: 41-6.
7. Giudice G, Niccoli Asabella A, Renna MA, et al. Linfonodi sentinella "inusuali" alla linfoscintigrafia in pazienti con melanoma cutaneo. Recenti Prog Med 2013; 104: 387-92.
8. Shima H, Kutomi G, Satomi F, et al. Risk of node metastasis of sentinel lymph nodes detected in level II/III of the axilla by single-photon emission computed tomography/computed tomography. Exp Ther Med 2014; 8: 1447-52.
9. Jimenez-Heffernan A, Ellmann A, Sado H, et al. Results of a prospective multicenter international atomic energy agency sentinel node trial on the value of SPECT/CT over planar imaging in various malignancies. J Nucl Med 2015; 56: 1338-44.
10. Nieweg OE, Jansen L, Valdés Olmos RA, et al. Lymphatic mapping and sentinel lymph node biopsy in breast cancer. Eur J Nucl Med 1999; 26: S11-S16.
11. van der Ploeg IM, Valdés Olmos RA, Nieweg OE, et al. The additional value of SPETCT/TC in lymphatic mapping in breast cancer and melanoma. J Nucl Med 2007; 48: 1756-60.
12. van der Ploeg IM, Nieweg OE, Kroon BB, et al. The yield of SPECT/CT for anatomical lymphatic mapping in patients with breast cancer. Eur J Nucl Med Mol Imaging 2009; 36: 903-9.
13. Valdés Olmos RA, Rietbergen DD, Vidal-Sicart S, et al. Contribution of SPECT/CT imaging to radioguided sentinel lymph node biopsy in breast cancer, melanoma, and other solid cancers: from "open and see" to "see and open". Q J Nucl Med Mol Imaging 2014; 58: 127-39.
14. Even-Sapir E, Lerman H, Lievshitz G, et al. Lymphoscintigraphy for sentinel node mapping using a hybrid SPECT/CT system. J Nucl Med 2003; 44: 1413-20.
15. Keidar Z , Israel O , Krausz Y. SPETCT/TC in tumor imaging: technical aspects and clinical applications. Semin Nucl Med 2003; 33: 205-18.
16. Bocher M, Balan A, Krausz Y, et al. Gamma camera-mounted anatomical X-ray tomography: technology, system characteristics and first images. Eur J Nucl Med 2000; 27: 619-27.
17. Martínez A, Zerdoud S, Mery E, et al. Hybrid imaging by SPECT/CT for sentinel lymph node detection in patients with cancer of the uterine cervix. Gynecol Oncol 2010; 119: 431-5.
18. Pouw B, Hellingman D, Kieft M, et al. The hidden sentinel node in breast cancer: reevaluating the role of SPETCT/TC and tracer reinjection. Eur J Surg Oncol 2016; 42: 497-503.
19. Rubini G, Antonica F, Renna MA, et al. Linfoscintigrafie distrettuali e whole body associate a profilo anatomico modificabile, prodotte con tecnica vettoriale. Recenti Prog Med 2012; 103: 505-9.
20. Roses DF, Brooks AD, Harris MN, et al. Complications of level I and II axillary dissection in the treatment of carcinoma of the breast. Ann Surg 1999; 230: 194-201.
21. Kraft O, Havel M. Sentinel lymph node identification in breast cancer: comparison of planar scintigraphy and SPECT/CT. Open Nucl Med J 2012; 4: 5-13.

- Copyright - Il Pensiero Scientifico Editore downloaded by IP 18.116.90.141 Sat, 27 Apr 2024, 11:06:46

22. Shivers S, Cox C, Leight G, et al. Final results of the Department of Defense multicenter breast lymphatic mapping trial. Ann Surg Oncol 2002; 9: 248-55.
23. Martin RCG II, Edwards MJ, Wong SL, et al. Practical guidelines for optimal gamma probe detection of sentinel lymph nodes in breast cancer: results of a multi-institutional study. Surgery 2000; 128: 139-44.
24. Lerman H, Metser U, Lievshitz G, et al. Lymphoscintigraphic sentinel node identification in patients with breast cancer: the role of SPECT/CT. Eur J Nucl Med Mol Imaging 2006; 33: 329-37.
25. Husarik DB, Steinert HC. Single-photon emission computed tomography/computed tomography for sentinel node mapping in breast cancer. Semin Nucl Med 2007; 37: 29-33.
26. Gallowitsch HJ, Kraschl P, Igerc I, et al. Sentinel node SPECT/CT in breast cancer. Can we expect any additional and clinical relevant information? Nuklearmedizin 2007; 46: 252-6.
27. Beitsch PD, Clifford E, Whitworth P, et al. Improved lymphatic mapping technique for breast cancer. Breast J 2001; 7: 219-22.
28. Buck AK, Nekolla S, Ziegler S, et al. SPECT/CT. J Nucl Med 2008; 49: 1305-19.
29. Kraft O, Havel M. Localisation of sentinel lymph nodes in patients with melanomas by planar lymphoscintigraphic and hybrid SPECT/CT imaging. Nucl Med Rev Cent East Eur 2012; 15: 101-7.
30. Keidar Z, Israel O, Krausz Y. SPECT/CT in tumor imaging: technical aspects and clinical applications. Semin Nucl Med 2003; 33: 205-18.

Indirizzo per la corrispondenza:
Prof. Giuseppe Rubini
Piazza Giulio Cesare 11
70124 Bari
E-mail: giuseppe.rubini@uniba.it